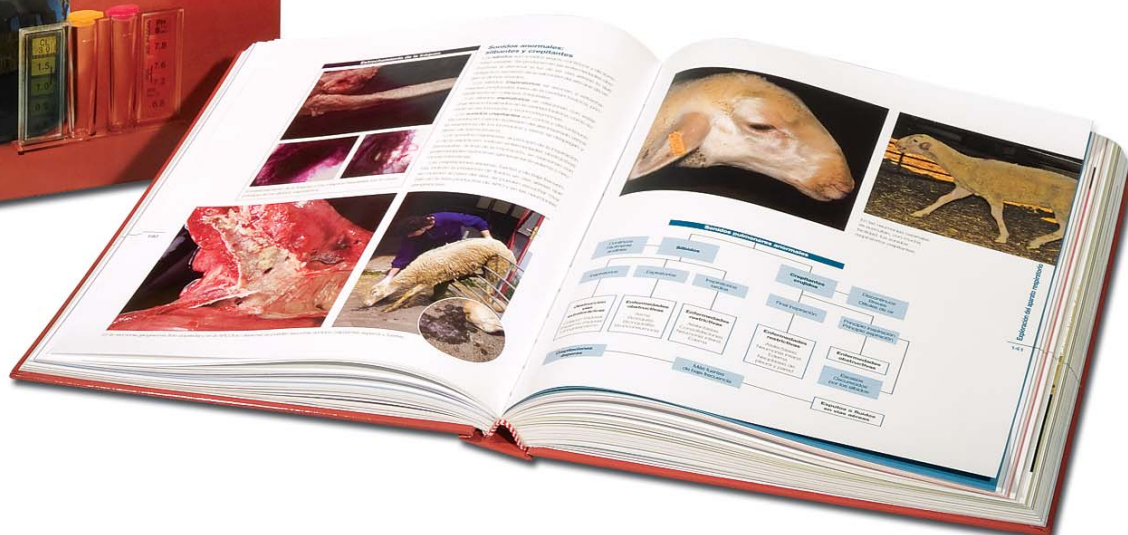




La exploración clínica del ganado ovino y su entorno

La obra más completa sobre propedéutica ovina



Dirigido a veterinarios, estudiantes, profesores y profesionales del sector.

CARACTERÍSTICAS TÉCNICAS

Autores: Juan José Ramos Antón y Luis Miguel Ferrer Mayayo.

Formato: 22 x 28 cm.

Número de páginas: 448.

Número de imágenes: 1.400.

Encuadernado: tapa dura.

I.S.B.N.: 978-84-935971-0-8

Editorial: Servet.

Editorial Servet publica una obra única de exploración clínica dedicada exclusivamente al ganado ovino.

Se trata de un manual que surge de la vocación clínica veterinaria de sus autores y que recopila la experiencia acumulada durante años de dedicación a la clínica ovina, a la docencia y a la investigación.

En él se muestra por primera vez la importancia de los factores ambientales que inciden en el diagnóstico.



LA EDITORIAL DE LOS VETERINARIOS

La exploración clínica del ganado ovino y su entorno

1. Historia clínica

Anamnesis
Inspección del medio que rodea a los animales
Exploración en la distancia o inspección general
Constantes vitales: temperatura corporal
Estado corporal o condición corporal
Valoración de la edad por la dentición
Ficha de historia clínica

2. Manejo y comportamiento

Manejo y bienestar animal
Captura, manejo y contención
Comportamiento

3. Exploración clínica de la capa y de la piel

Historia clínica
Valoración de los anexos de la piel: capa y cuernos
Valoración clínica de la piel y de las mucosas
Toma de muestras y pruebas complementarias básicas

4. Exploración de orejas y ojos

Exploración de las orejas
Exploración de los ojos

5. Exploración del aparato respiratorio

Anamnesis y valoración de las instalaciones
Inspección general de los animales
Ollares y fosas nasales
Laringe y tráquea
La tos
Tórax
Procedimientos complementarios

6. Exploración cardiovascular

Inspección y palpación
Percusión y auscultación
Electrocardiografía

Fonocardiografía
Ecocardiografía
Pericardiocentesis
Valoración del sistema vascular

7. Exploración del sistema linfático

Inspección y palpación
Punción

8. Exploración del aparato digestivo

Anamnesis y valoración de la alimentación
Inspección general y comportamiento alimentario
Exploración de la boca
Exploración del esófago
Inspección del abdomen
Exploración de retículo y rumen
Exploración de omaso y abomaso
Exploración del intestino
Exploración de abomaso e intestino en corderos lactantes
El dolor cólico
Laparotomía y laparoscopia exploratorias
Exploración del hígado

9. Exploración del aparato urinario

Métodos directos de exploración
Métodos complementarios

10. Exploración del aparato genital

Aparato genital del macho
Aparato genital de la hembra

11. Exploración de la ubre

Anamnesis
Inspección
Palpación
Ecografía
Secreción glandular



LA EDITORIAL DE LOS VETERINARIOS

12. Exploración del sistema musculoesquelético

Anamnesis

Exploración en reposo y durante la marcha

Exploración de músculos y tendones

Exploración de las articulaciones

Exploración de los huesos

Exploración de la pezuña

Cuidados de las pezuñas

13. Exploración del sistema nervioso

Anamnesis

Valoración de la función psíquica

(estado mental y comportamiento)

Valoración de la sensibilidad (función sensitiva)

Valoración de la función motora

Valoración de los reflejos (función refleja)

Valoración de los pares craneales (función sensorial)

Síndromes neurológicos

Disfunción nerviosa periférica

Pruebas complementarias

Enfermedades del ganado ovino con sintomatología nerviosa

Bibliografía



Prueba del chasquido positiva en un caso de otitis.

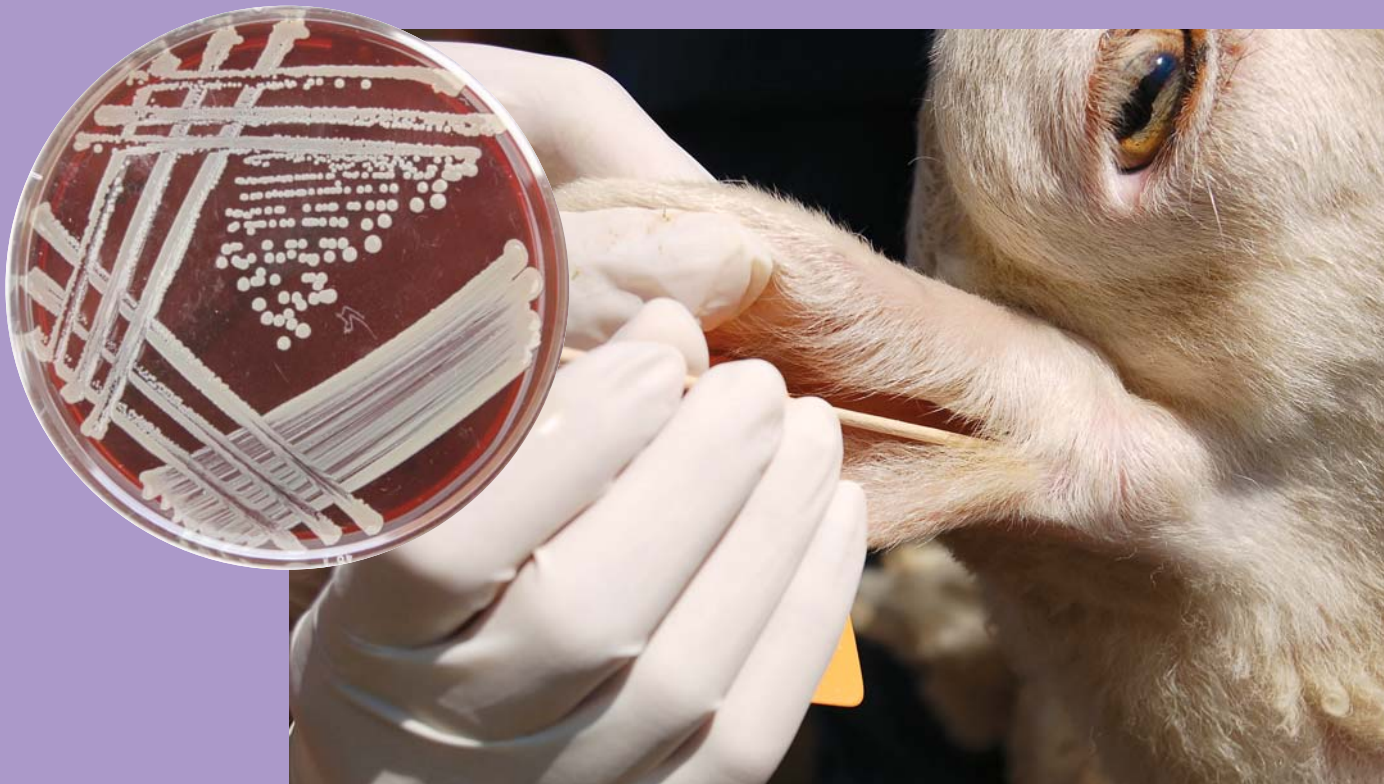La prueba del chasquido

La prueba del chasquido permitirá detectar un exceso de cerumen, generalmente debido a una otitis y siempre que no haya otorrea. Para realizarla, estiraremos la oreja y presionaremos sobre la base del cartilago, juntando las dos caras del mismo, y soltaremos bruscamente. Al presionar, si la cantidad de cerumen es alta, se pegarán las paredes del conducto auditivo y al cesar la presión, se despegarán y producirán un chasquido típico.

La palpación se realiza sobre la base del pabellón auricular, que estará caliente en los casos de otitis y más o menos doloroso en función de la gravedad y del tiempo que ha pasado desde que se desencadenó la otitis.

La toma de muestras

La toma de muestras, con un hisopo estéril, permitirá alcanzar el diagnóstico microbiológico.



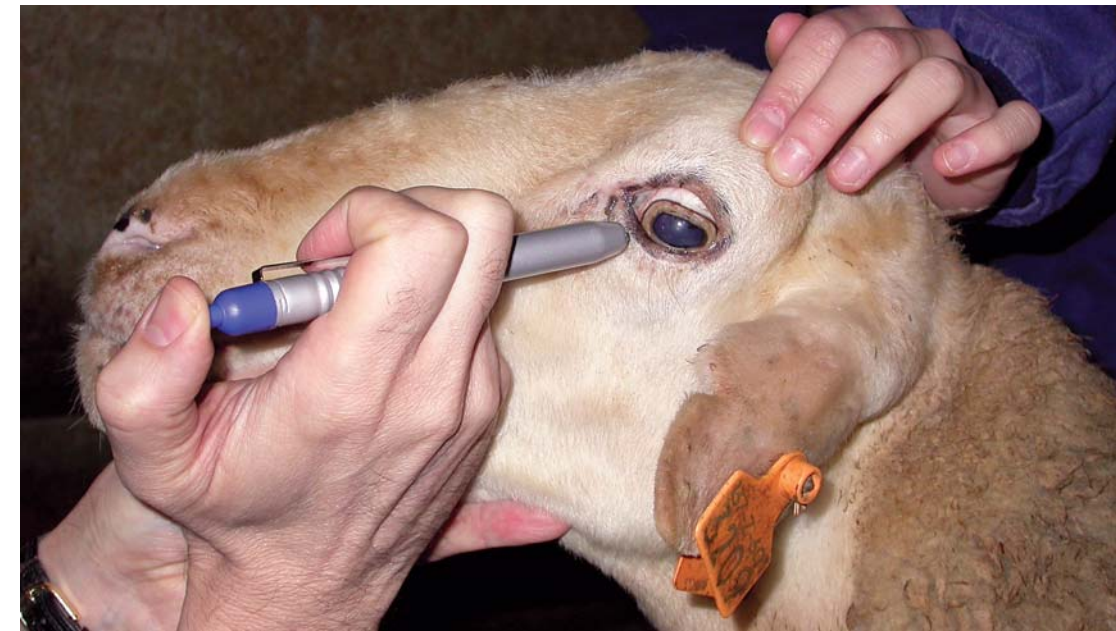Toma de muestras con un hisopo para realizar un cultivo microbiológico.

Exploración de los ojos

Antes de iniciar la exploración de los ojos en sí misma, hemos de observar:

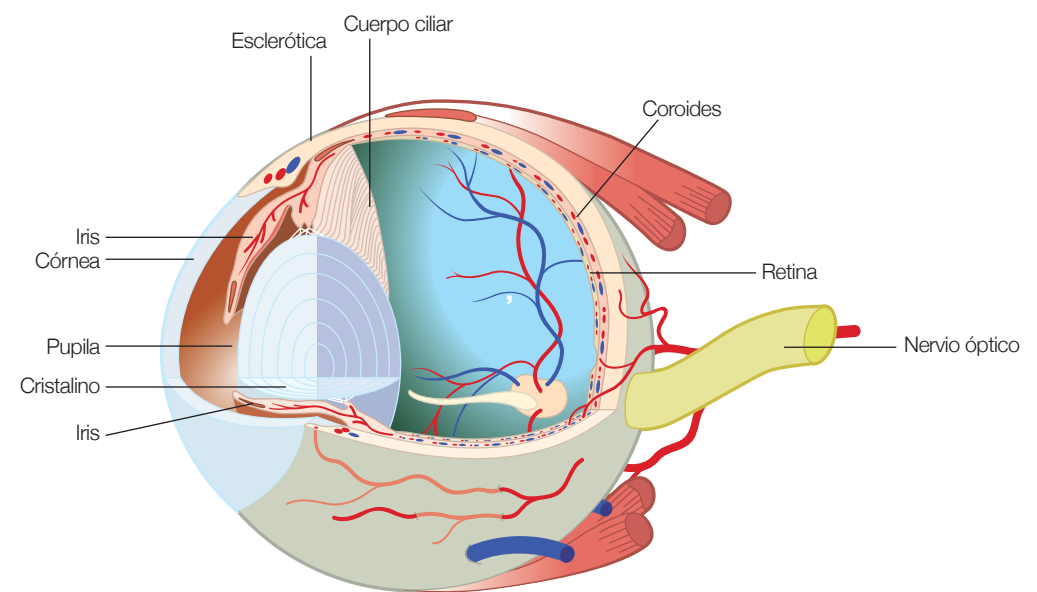
- La apariencia general del animal, de la cabeza y de los globos oculares.

- El comportamiento del animal en su ambiente. Comprobar si se encuentra aislado o "integrado" en el rebaño, si sortea obstáculos dispuestos a propósito (pacas de paja, vallas, etc.) sin chocarse contra ellos (prueba de visión), etc.



La pérdida de visión, total o parcial, en el ganado ovino, se produce en relación con muchas enfermedades infecciosas o parasitarias, metabólicas, tóxicas, hereditarias o traumatismos.

Principales estructuras anatómicas del ojo



• **Valoración del ambiente:**

- Temperatura e iluminación solar. Como norma general se recomienda que las ventanas representen al menos un 5% de la superficie del suelo.
- Humedad relativa (óptima del 50 al 60%). La humedad procede de la cama, respiración de los animales, agua, etc.
- Capacidad de ventilación o cantidad de aire a renovar para mantener la calidad adecuada.
- Velocidad del aire.
- Presencia de gases nocivos (amoníaco, dióxido de carbono, etc.), partículas de polvo...



Valoración ambiental de amoníaco.



Una mala ventilación crea condiciones ambientales adversas para el bienestar y salud de los animales.

La sensación térmica de los animales depende de la temperatura ambiente, la velocidad del aire y la humedad relativa.

Humedad relativa adecuada: entre el 40 y el 70% con temperatura ambiental óptima.

Temperatura ambiental óptima en alojamientos para ganado ovino:	• Recién nacidos	25-30° C
	• Corderos lactantes	16-18° C
	• Corderos de cebo	10-15° C
	• Ovejas con vellón	8-20° C

Velocidad del aire (m/segundo):	• Corderos lactantes	< 0'25 (invierno)
	• Corderos de cebo	< 0'5 (invierno)
	• Oveja con vellón	< 1'0 (invierno)



Caudal de ventilación (m³/hora):	• Corderos lactantes	5 (invierno) 50 (verano)
	• Corderos de cebo	10 (invierno) 50 (verano)
	• Ovejas con vellón	20-30 (invierno) 100-130 (verano)



En animales jóvenes y recién nacidos es importante controlar la temperatura ambiental y las corrientes de aire para evitar problemas de frío (foto izquierda) e hipotermia.

Los animales son sensibles tanto al calor como al frío. Cuando sus mecanismos de adaptación no consiguen mantener su temperatura corporal adecuada surge el denominado "estrés térmico", situación que se produce cuando hay velocidades del aire >1 m/s, cambios bruscos de temperatura, humedad relativa superior al 80%, etc.

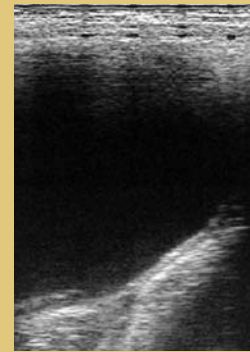
Límites de exposición a gases y polvo en alojamientos para ganado ovino:	• NH ₃	20 ppm (óptimo < 7 ppm). Más de 100 ppm de amoníaco producen daños en mucosas.
	• CO ₂	3000 ppm.
	• CO	10 ppm.
	• Polvo (total a inhalar)	• 3'4 mg/m ³ en exposición continuada. • 10 mg/m ³ en exposición de 8 horas.
	• Polvo (fracción respirable)	• 1'7 mg/m ³ en exposición continuada. • 5 mg/m ³ en exposición de 8 horas.

Métodos complementarios

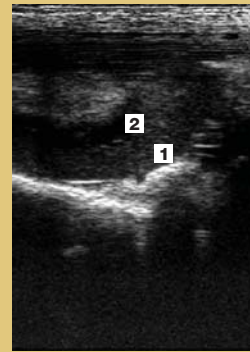
Ecografía

La ecografía permite obtener imágenes del abdomen con una sonda sectorial de 5 MHz. La vejiga distendida es claramente visible como un área anecogénica bordeada por una línea curva blanca (hiperecogénica) que corresponde a la pared. El transductor se debe apoyar firmemente sobre la pared abdominal en la región inguinal derecha, craneal a la pelvis.

La posición del riñón izquierdo permite su exploración por el lado derecho, debajo de las apófisis transversas de las vértebras lumbares. En caso de hidronefrosis se puede identificar una dilatación de la pelvis renal, que se representa por un centro renal anecogénico.



Ecografía de la vejiga de la orina, netamente anecógena en condiciones normales.



Ecografía del riñón izquierdo con una sonda situada sobre la fosa paralumbar del mismo lado. (1) Cortical y (2) medular.

Toma de muestras y análisis de orina

Toma de muestras

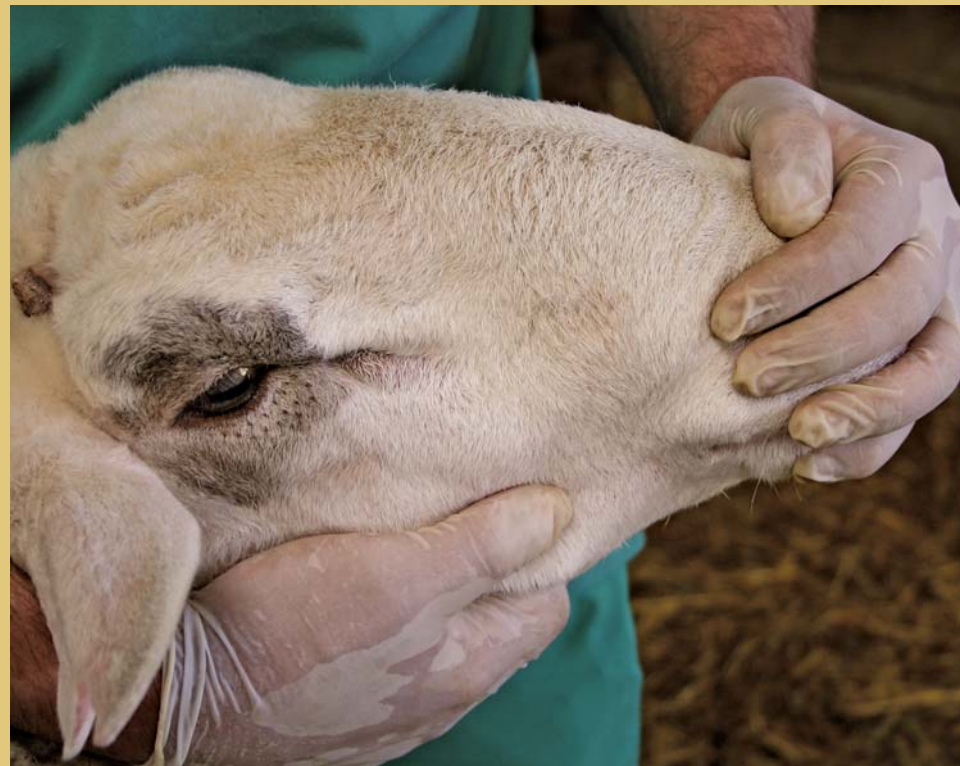Las muestras de orina en el ganado ovino se pueden obtener aprovechando la **micción espontánea**, por **micción inducida**, **punción vesical** o mediante **caterismo uretral** en la hembra.

Hay varios **procedimientos para inducir la micción**:

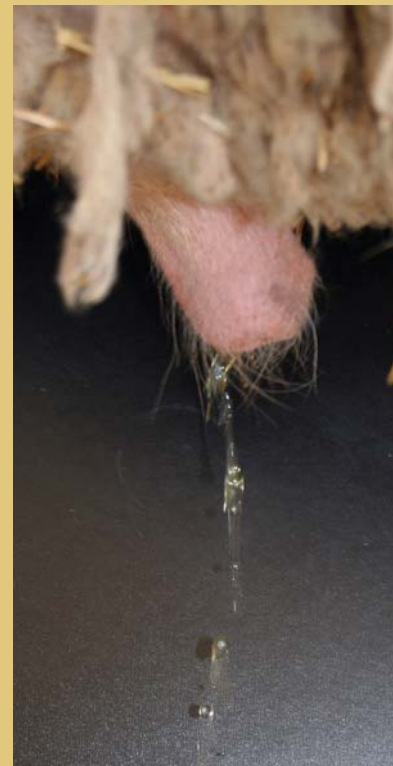- La obstrucción de los ollares y boca durante unos segundos, tanto en hembras como en machos, va seguida de la eliminación de orina.
- Uso de furosemida (diurético) por vía intravenosa

favorece la micción en el plazo de 10 a 15 minutos, pero no se debe emplear en animales sospechosos de urolitiasis.

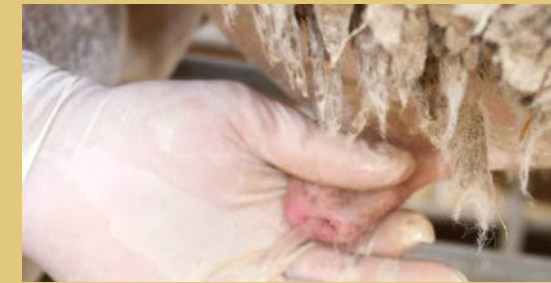- En el macho se puede inducir la micción por masaje de la uretra, rectal o perineal, y frotando de forma suave y rítmica el orificio del prepucio con una mano mientras se cierra con la otra. Hay que hacer constar que estos procedimientos solo funcionan cuando la vejiga está llena y la contención es suave.



Tapar los ollares y boca, evitando que el animal respire, induce la micción al cabo de algunos segundos (15-45 segundos).

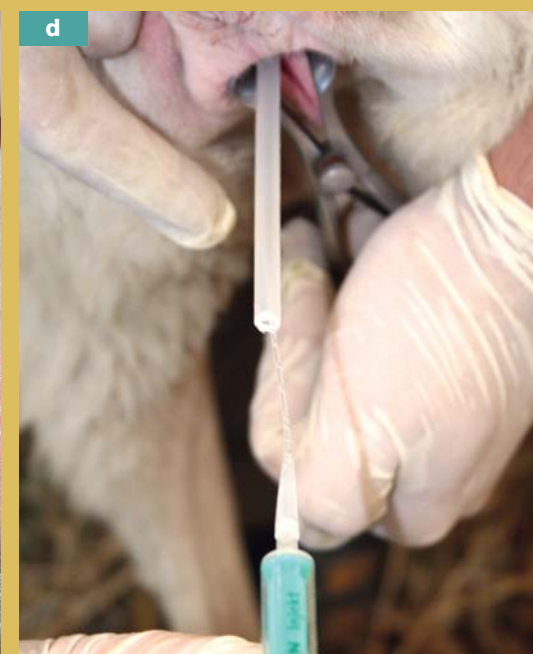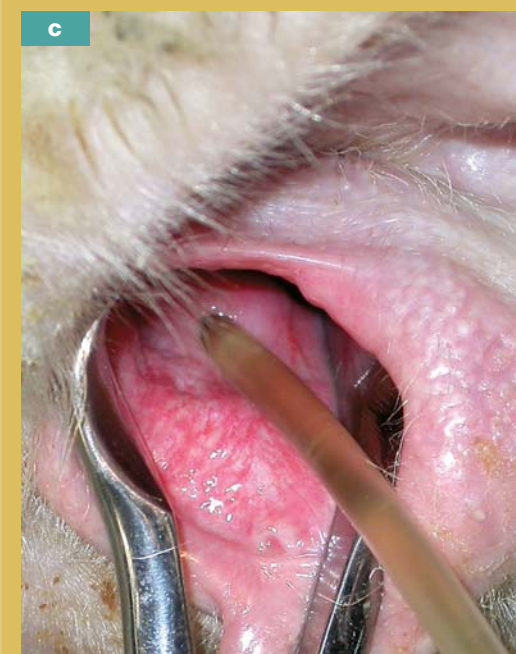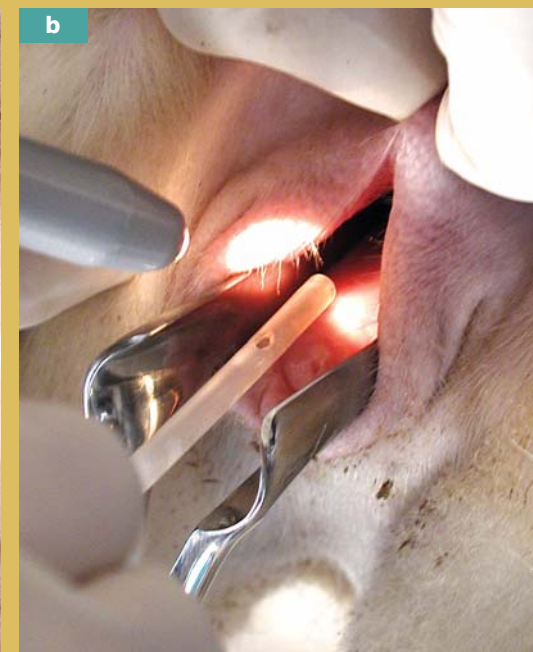
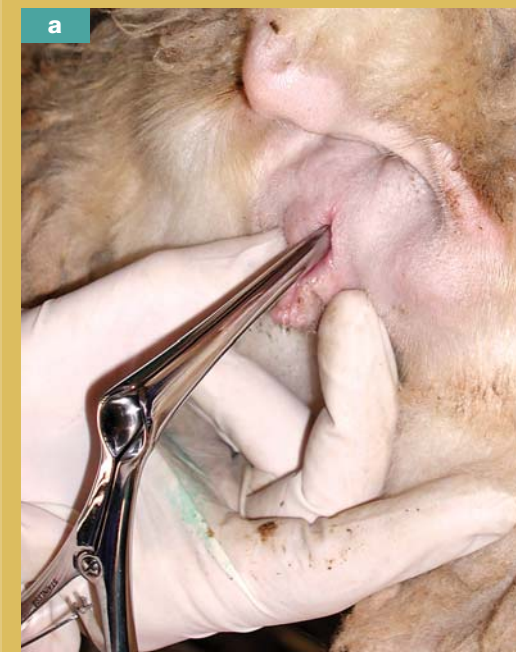


El masaje uretral a nivel del periné induce, aunque no siempre, la micción.

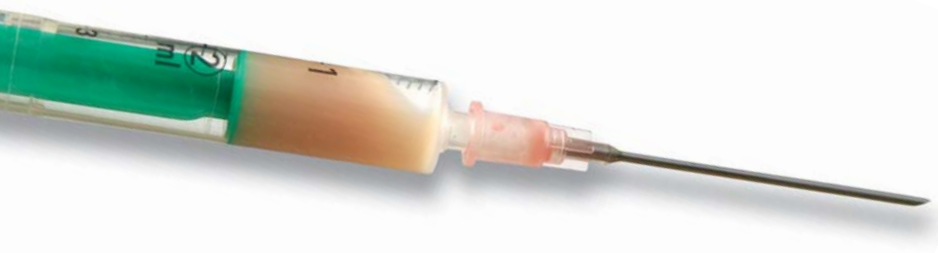
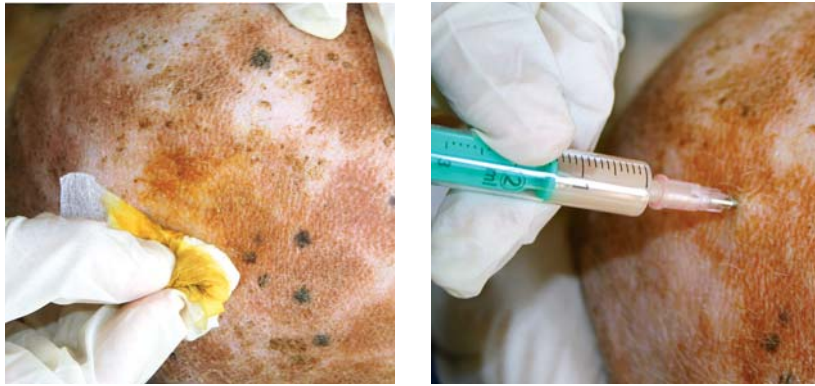
Frotar el orificio del prepucio con una mano mientras se cierra con la otra, sólo en algunos casos, permite la toma de orina.

Obtención de orina mediante sonda



El cateterismo uretral o sondaje mediante una sonda flexible estéril es un procedimiento de obtención de orina fácil, rápido y limpio. Se abre la vagina con la ayuda de un espéculo y, tras la iluminación con una linterna, se inserta la sonda en la desembocadura de la uretra. (Fotos a, b, c) La toma de muestras de orina para microbiología también se puede realizar empleando una sonda fina (como las empleadas en clínica de pequeños animales) protegida por otra, de mayor diámetro, que se introduce parcialmente. (Foto d)



Acumulación de exudado purulento y toma de muestras mediante punción testicular.

Punción testicular

En los animales en los que se aprecia un aumento de tamaño de la bolsa escrotal, asociada a una palpación dificultosa de su contenido, está indicada la punción. Esta se debe realizar con aguja y jeringuilla estériles (para el estudio microbiológico), siguiendo el protocolo descrito para punciones en el capítulo correspondiente a la piel.

El aspecto del fluido obtenido orienta el diagnóstico acerca del tipo de patología que presenta el animal:

- Un líquido seroso, transparente y ligeramente amarillento, se relaciona con hidrocele o hernia inguinal. En estos casos, el diagnóstico se completa explorando el animal en decúbito supino para descartar la hernia inguinal.
- La obtención de fluido serohemorrágico se asocia a hematocele o hematoma traumático.
- Un fluido denso y de coloración blanquecina, amarillenta o verdosa, se relaciona con inflamaciones fibrinosas o purulentas de las envolturas.

Obtención y valoración de semen

La toma de muestras de semen puede servir para realizar un estudio microbiológico, en relación a procesos testiculares que pueda sufrir el morueco, o para valorar la calidad del semen.

La recogida y obtención de semen se puede llevar a cabo por distintos procedimientos: **electroeyacuación**, monta y recogida mediante **vagina artificial**, **canulación del conducto deferente**, etc.

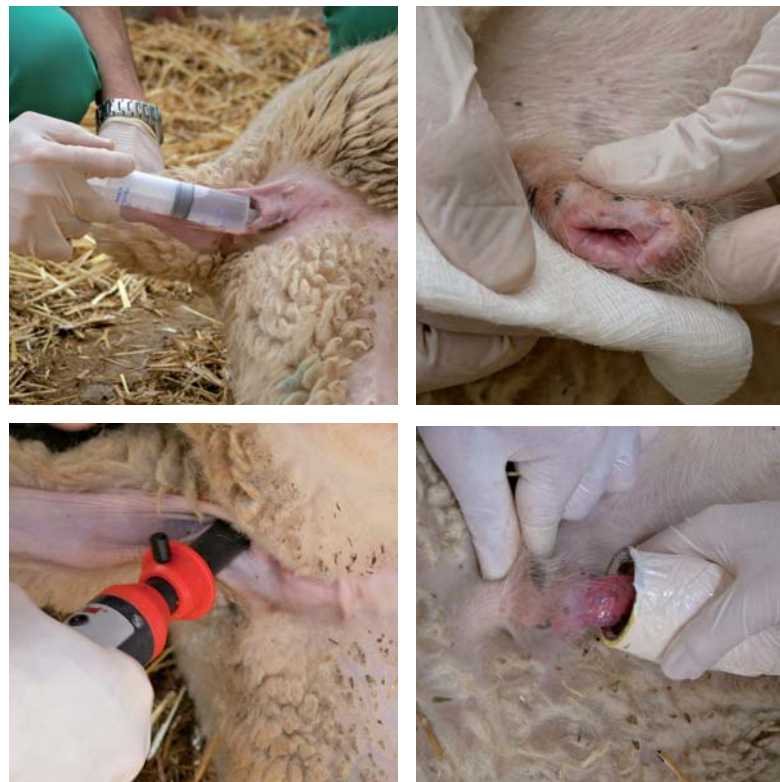La **electroeyacuación** se realiza con el animal en decúbito lateral introduciendo una sonda transistorizada por vía rectal (12-15 cm), previamente lubricada, y presionando hacia el techo de la pelvis. En primer lugar se provoca una descarga corta para aclimatar al animal y posteriormente se producen descargas repetidas, de 4 a 6 segundos de duración, a intervalos de 4 segundos.

A fin de obtener una muestra no contaminada, previamente a la electroeyacuación, se procede a lavar el prepucio y la cavidad prepucial, con un jabón antiséptico y posteriormente con suero fisiológico. El semen se recoge en un recipiente estéril. Una vez recolectado, mediante jeringuillas o hisopos estériles se toman muestras del mismo para llevar al laboratorio y realizar el correspondiente cultivo microbiológico.

En la valoración de la calidad seminal, además del examen microbiológico ya citado, se toman en consideración otra serie de parámetros:

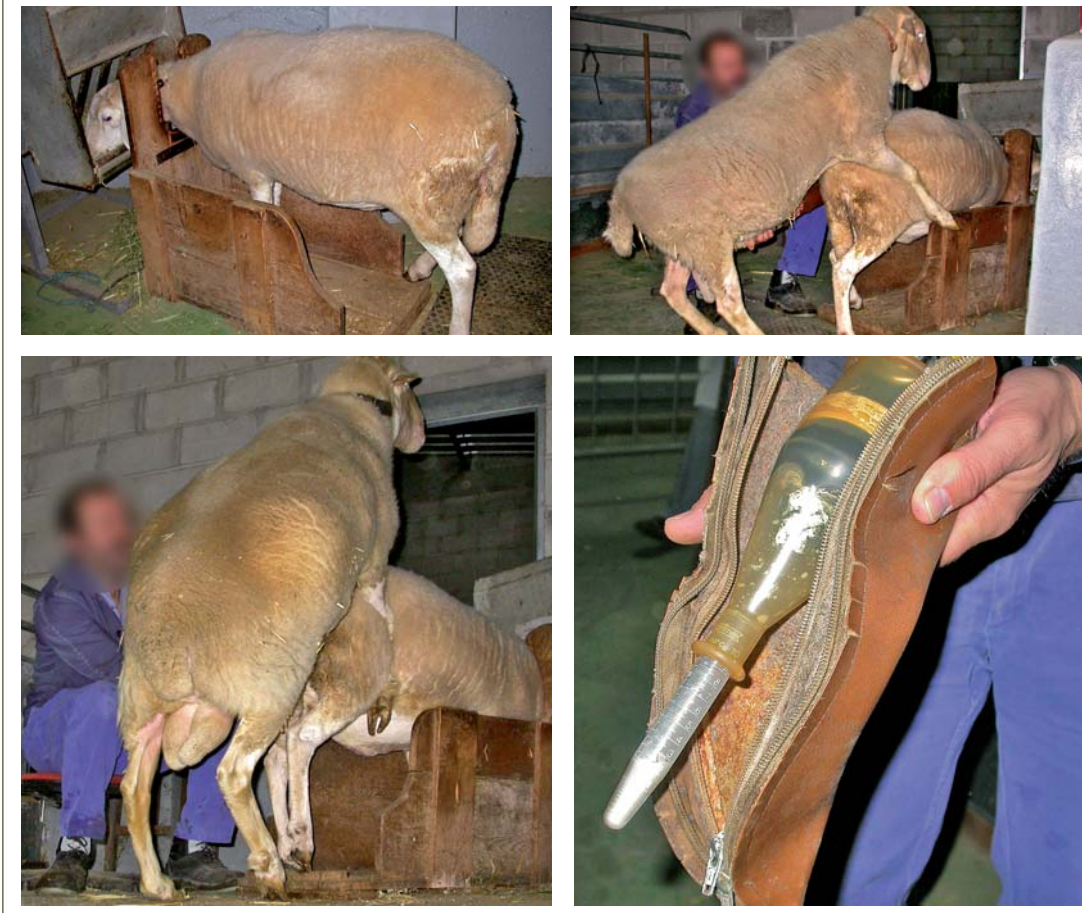- **Volumen.** La eyacuación del morueco es de 1 ml (0,3-1,5 ml).
- **Color.** El semen del morueco es blanco cremoso.

Electroeyacuación



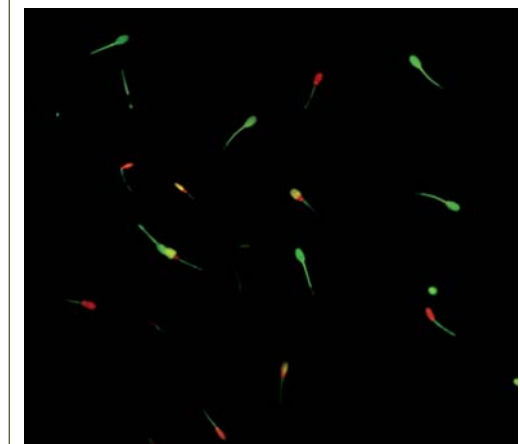
Previamente a la aplicación del electroeyaculador se procede a lubricar el recto y a lavar el prepucio y la cavidad prepucial, con un jabón antiséptico y posteriormente con suero fisiológico estéril. El semen se recoge en un preservativo (sin espermicida) o sobre un vaso o probeta según el destino de la muestra.

Recogida de semen en vagina artificial



- El aspecto acuoso o aclarado es indicio de muy baja o nula fertilidad.
- La coloración blanco-rosada indica la presencia de sangre.
- El aspecto más grisáceo o turbio es indicio de inflamación en aparato reproductor.
- La presencia de orina le da un aspecto y olor característicos. Más probable cuando se obtiene por electroeyacuación.
- **Concentración** de espermatozoides. Varía entre 3.000-7.000 millones/ml.
- **Motilidad en masa.** Los espermatozoides en movimiento crean ondas que son visibles a corta distancia o en la observación microscópica.
- **Motilidad individual** (por microscopia) óptima > 80%, baja < 50% (mala fertilidad).
- **Examen morfológico.** Cada eyaculado contiene una serie de espermatozoides anormales, pero si la proporción de estos es superior al 15% se recomienda desestimar ese semen.
- **pH seminal.** Normal de 6,2 a 7,3.

Tinción de fluorescencia



Tinción de fluorescencia con yoduro de propidio y diacetato de carboxifluoresceína. Los espermatozoides verdes, teñidos con diacetato de carboxifluoresceína, son aquellos cuya membrana está intacta. Los rojos, teñidos con yoduro de propidio, son los que tienen la membrana dañada. Los amarillos presentan la membrana del acrosoma intacta y la membrana de la cabeza dañada.